(5 circle) 94 ℃，5 s，70 ℃，4 min(5 circle) 94 ℃ 5 s，68 ℃，4 min(25 circle) 72 ℃，7 min 4 ℃。扩增产物的电泳分析：PCR 反应完成后，取 10 μL PCR 反应液在 10 g/L 琼脂糖凝胶中电泳分离，EB 染色后照相，Kodak Digital Science ID 软件系统扫描。以组织中的目的 mRNA 扩增带平均光密度的比值代表细胞中目的 mRNA 的表达水平(即 mRNA 丰度)。

主要结局观察指标：检测 bBMP 在体内对 VEGF 基因表达的影响。

2 结果

通过 RT-PCR 及单一引物扩增小鼠 VEGF 3 个主要亚型，在实验组及对照组皆得到 3 种亚型 [$VEGF_{120}$(193 bp)，$VEGF_{164}$(325 bp) 和 $VEGF_{188}$(397 bp)] 的扩增产物，而通过图像学分析以 $VEGF_{164}$ 的量最大，$VEGF_{120}$ 次之，$VEGF_{188}$ 最少。3 种 VEGF 亚型的半定量结果见图 1，琼脂糖凝胶电泳见图 2。

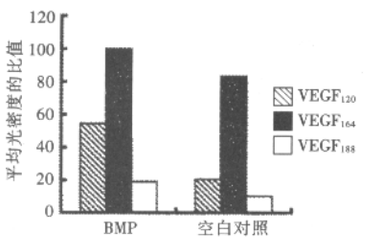

图 1 第 14 天 VEGF 表达

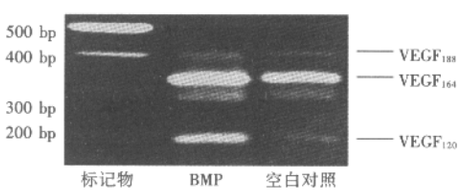

图 2 第 14 天 VEGF RT-PCR 产物电泳

3 讨论

VEGF，也称血管通透性因子 (VPF) 或促血管素，最初是由多种培养的肿瘤细胞系中发现的一种新型的生长因子，它能增加微血管与小静脉血管的通透性[4,5]。后来发现，该因子特异性地作用于血管内皮细胞，并促进血管内皮细胞的增殖，所以定名为血管内皮生长因子[6]。

VEGF 的结构具有高度的保守性。它是一种由亚基内及亚基间二硫键交联形成的同型二聚体糖蛋白，相对分子质量在 34 000～45 000 u。它与血小板源性生长因子有一定的同源性。目前已发现 4 种不同大小的 VEGF 单体多肽链，它们在人类细胞中氨基酸残基数分别是 121，165，189 和 206，定位于第 6 对染色体的长臂上[7,8]。VEGF 在体内正常组织有广泛的分布。

目前已知 VEGF 表达受多种因素调节。①缺血和缺氧对 VEGF 的表达有重要的调节作用。培养细胞或组织缺氧时，几小时内，VEGF mRNA 表达水平即明显升高，恢复供氧则很快降至正常水平[9]。②细胞因子对 VEGF 的表达也有调控作用。培养细胞经血小板衍生生长因子－BB(PDGF-BB)、转化生长因子 (TGF)、内皮生长因子 (EGF) 处理后，VEGF 和碱性成纤维细胞生长因子(bFGF)表达均增高[10－12]。bFGF 亦可上调 VEGF，并与低氧有协同作用。白细胞介素－1(IL-1)也可诱导 VEGF 表达增高。前列腺素 E2(PGE2)可快速和短暂地增高 VEGF mRNA 的表达。Rp-cAMP 可抑制 VEGF mRNA 的表达增高，说明 cAMP 介导了 PGE2 的诱导作用。白血病抑制因子可抑制 VEGF 和 bFGF 的表达，从而抑制血管形成。而 BMP-2，OP-1(BMP-7)在体外细胞培养条件下则可上调 VEGF 表达[13,14]。

结论：由本实验可见，体内环境下，BMP 可上调 VEGF 表达，从而在一定程度上促进骨修复过程中的血管生长。但在大段骨缺损时，血管化仍无法单纯依靠 BMP 促 VEGF 表达解决，需要引入其他促血管化的因素。

4 参考文献

1 Neufeld G，Cohen T，Gengrinovitch S，*et al*. Vascular endothelial growth factor (VEGF) and its receptors. *FASEB J* 1999; 13: 9－22
2 初同伟，王正国，朱佩芳．血管内皮生长因子的基础及临床应用[J]．中国临床康复，2002，6(4): 570－1
3 张鹏，马保安，范清宇，等．冻干骨松质与转染有血管内皮细胞生长因子的骨髓基质干细胞体内成骨实验[J]．中国临床康复，2003，7(29) 3938
4 张鹏，马保安，范清宇，等．血管内皮细胞生长因子在兔骨髓基质干细胞内的表达及影[J]．中国临床康复，2003，7(6) 910
5 刘杰，孙正义，曹蓉．血管内皮生长因子对生物衍生骨复合骨髓基质细胞体内成骨的影响[J]．中国临床康复，2003，7(11) 1622
6 Tischer E，Gospodarowicz D，Mitchell R，*et al*. Vascular endothelial growth factor: a new member of the platelet-derived growth factor gene family. *Biochem Biophys Res Commun* 1989; 165: 1198－206
7 Vincenti V，Cassano C，Rocchi M，*et al*. Assignment of the vascular endothelial growth factor gene to human chromosome 6p21. 3. *Circulation* 1996; 93: 1493－5
8 Wei MH，Popescu NC，Lerman MI，*et al*. Localization of the human vascular endothelial growth factor gene，VEGF，at chromosome 6p12. *Hum Genet* 1996; 97: 794－7
9 Das SK，Flanders KC，Andrews GK，*et al*. Expression of transforming growth factor-isoforms (2 and 3) in the mouse uterus: analysis of the periimplantation period and effects of ovarian steroids. *Endocrinology* 1992; 130: 3459－66
10 Brogi E，Wu T，Namiki A，*et al*. Indirect angiogenic cytokines upregulate VEGF and bFGF gene expression in vascular smooth muscle cells，whereas hypoxia upregulates VEGF expression only. *Circulation* 1994; 90: 649－52
11 曾敏，徐栋梁，张惠忠，等．成骨细胞移植促进骨质疏松性骨折愈合过程中相关因子的动态表达[J]．中国临床康复，2003，7(3): 448－50
12 曾敏，徐栋梁，张惠忠，等．几种生长因子在成骨细胞移植促进骨质疏松性骨折愈合过程中的动态表达[J]．中国临床康复，2003，7(4) 662－4
13 Kozawa O，Matsuno H，Uematsu T. Involvement of p70 S6 kinase in bone morphogenetic protein signaling: Vascular endothelial growth factor synthesis by bone morphogenetic protein-4 in osteoblasts. *J Cell Biochem* 2001; 81(3): 430－6
14 Yeh LC，Lee JC. Osteogenic protein-1 increases gene expression of vascular endothelial growth factor in primary cultures of fetal rat calvaria cells. *Mol Cell Endocrinol* 1999; 153(1－2): 113－24

芬太尼透皮贴剂与维生素 E 联合治疗带状疱疹后神经痛 20 例

艾艳秋，张 卫，王莉霞，马艳丽，刘春兰(郑州大学第一附属医院麻醉科，河南省郑州市 450052)

摘要：目前对带状疱疹后神经痛的治疗如穴位局部注射、物理疗法、镇静止痛剂、中草药等能使症状得到一些缓解，但不久疼痛依旧。采用芬太尼透皮贴剂(Transdermal fentanyl，TDF)与维生素 E 联合治疗带状疱疹后神经痛 20 例，观察其临床镇痛效果。结果表明，疼痛明显缓解和完全缓解 15 例。此两药的联合应用是治疗带状疱疹后神经痛的安全有效的方法。

主题词：疱疹，带状；神经痛；康复

1 对象和方法

1.1 对象 2002/2003 本院收治明确的带状疱疹后神经痛的门诊患者 20 例，男 12 例，女 8 例；年龄 40～72 岁。治疗前疼痛明显，视觉模拟评分(VAS)6～10 分，平均(8.02±1.13)分。

1.2 方法 维生素 E 为饭前半小时口服 0.2 g，3 次/d。芬太尼透皮贴剂(TDF)的初始剂量为 25 μg/h，每 3 d 更换 1 次，根据疼痛缓解情况逐渐调整剂量，疗程为 2～4 周。TDF 贴于躯干或上臂无毛发平坦区，皮肤清洁并且干燥。启封后立即使用，务必使药膜与皮肤粘贴平整、牢固。有效观察指标包括：①镇痛效果：疼痛强度用疼痛视觉模拟评分 (VAS) 记录。(下转第 2631 页)

© 1994-2012 China Academic Journal Electronic Publishing House. All rights reserved. http://www.cnki.net

唑冲洗,庆大霉素局部注射连续 7 d,上述症状消失。其余实验动物均未见感染。固定 4 周后见伤口愈合良好,牵引器固定可靠。下颌第一前磨牙明显高出邻牙,无松动。其中 1 只该牙内倾明显。上、下固位臂间平均距离为 7.5 mm。牵引间隙为骨性骨痂联合,表面粗糙,新生骨色泽稍白。固定 8 周后,牵张间隙平均为 7.0 mm,有致密骨痂形成,颜色接近正常骨(见图 2)。

2.2 X 射线观察 牵张即刻: 骨升段与骨基部间有一微小间隙。下颌第一前磨牙牙根位于骨升段内。加力结束即刻 牵张器完全打开,清晰的牵张间隙内未见阻射影。下颌第一前磨牙明显抬高。固定 2 周 牵张间隙边缘部分阻射影(见图 3)。固定 4 周:牵张间隙已被新生骨组织所充填,新生骨较原有骨密度低。固定 8 周 牵张间隙消失。新生骨组织密度较均匀,新旧骨界限不明显。骨升段抬高明显(见图 4)。

2.3 组织学观察 牵张后 4 周: 牵张区骨质与正常骨质界限较为明显(见图 5)。牵张区周边可见间断的板状骨结构,内侧形成间断的骨小梁结构,成骨细胞较为活跃。骨小梁内侧为疏松结缔组织,其间可见下齿槽神经血管束及少量散在软骨岛。2 只山羊牵张牙牙髓形态正常,1 只牙髓可见明显内吸收,破牙本质细胞增生活跃。牵张后 8 周:牵张区骨质形态已基本接近正常,骨小梁连续,融合并按牵张力方向排列,间隙内有胶原纤维存在(见图 6)。牵张牙牙髓形态均正常,未见吸收。

3 讨论

3.1 牵张成骨 牵张成骨技术 1992 年由 McCarthy 等[5]应用于颌面外科领域以来,得到迅速发展。1996 年 Block 等[6]率先报道用口内型牵张器扩增牙槽嵴。Chin 和 Toth[1]同年将此技术应用于肿瘤切除后牙槽嵴缺损的临床病例取得了良好的疗效。而此前的牙槽嵴增高术与之相比确有明显的不足。回顾文献传统的牙槽嵴增高术主要为骨移植术[7－12],具体术式可分为两类:①牙槽嵴上植骨术。②竖式植骨术。术式基本固定而研究重点在植入材料上:自体骨－异体骨－异种骨－骨代用品[13, 14]。为防止植入物的吸收,又引入了膜屏障以引导骨再生的方法[15, 16]。但此类手术都存在术后再吸收的问题,且新获得的牙槽骨远期效果是否稳定,是否适合种植义齿修复都还没有最后定论。牵张成骨技术利用组织自身的愈合能力成骨,不需要使用骨移植材料,增高的牙槽嵴的再吸收程度低,并发症少,感染率低。尤其它可以同步牵张延长软组织,手术不受软组织量的限制。这些特点使其成为今后发展的趋势也成为近期研究的热点。

3.2 新的动物模型的建立 国内外学者多选用狗作为牵张增高牙槽嵴的动物模型,因其来源广泛,易于饲养,对环境适应能力较强。而鼠兔类小型动物本身颌骨高度有限且耐受性差,故不予选用。灵长类建模理想但造价昂贵难以接受。但无论选用何种动物均须拔除部分牙齿,3 个月后方可开始行 DO 治疗。周期较长而且不能代表真实的牙槽骨萎缩情况。本实验选用山羊,因其下颌骨形态类似人类。关键是其前牙与前磨牙之间存在 3.0～4.0 cm 的无牙区,且第一前磨牙牙根较短,可连同其牙根一起形成骨升段,研究垂直牵引对牙齿的影响。本实验结果表明此模型简便,经济,可靠,有效。为今后同类实验研究创造一个简便快捷的研究方法。

3.3 带牙研究 回顾牙槽嵴牵引文献[4, 17－20],均无带牙牵引报道。本文利用山羊下颌第一前磨牙牙根短小的特点,将该牙与转运盘一同向上牵引。试验表明牵张结束 4,8 周该牙均无松动,X 线示牙槽骨无吸收。组织学检查除 1 例有内吸收外,余牙均牙髓形态正常。证明牵张成骨可很好的实现牙齿的垂直向牵引。

结论:本研究表明利用山羊的下颌骨解剖特点可使其成为牵引成骨增高牙槽嵴的高效、可行的动物模型。带牙垂直牵引可行。

(图 1～6 见插图 14－3 页)

4 参考文献

1 Chin M, Toth BA. Distraction osteogenesis in maxillofacial surgery using internal devices: review of five cases. *J Oral Maxillofac Surg* 1996; 54: 45－53
2 Gaggl A, Schultes G, Karcher H. Distraction implants: a new operative technique for alveolar ridge augmentation. *J Cranio Maxillofac Surg* 1999; 27(4): 214－21
3 Brugnami F, Then PR, Moroi H, *et al*. GBR in human extraction sockets and ridge defects prior to implant placement: clinical results and histologic evidence of osteoblastic and osteoclastic activities DFDBA. *Int J Periodontics Restorative Dent* 1999; 19(3): 259－67
4 岑远坤,刘斌,石旭旭,等. 种植体牵张成骨增高牙槽嵴的动物实验研究—形态学观测[J]. 中国口腔种植学杂志, 2001, 6(2): 65
5 McCarthy JG, Schreiber J, Karp N, *et al*. Lenthening the human mandible by gradual distraction. *Plast Reconstr Surg* 1992; 89: 1－8
6 Block MS, Chang A, Crawford C. Mandibular alveolar ridge augmentation in the dog using distraction osteogenesis. *J Oral Maxillofac Surg* 1996; 54(3): 309－14
7 Kassolis JD, Bowers GM. Supracrestal bone regeneration: a pilot study. *Int J Periodontics Restorative Dent* 1999; 19(4): 314
8 Kent JN, Michael F, Michael J, *et al*. Correction of alveolar ridge deficiencies with nonresorbable hydroxyapatite. *J Am Dent Assoc* 1982; 105(6): 993
9 Hanker J, Ransch J, LI S, *et al*. Plaster of paris as a scaffold for incorporation of hydroxyapatite. *J Dent Res(Abstracts)* 1984; 63: 325
10 Gongloff RK. Use of collagen take contained implants of particulate hydroxyapatite for ridge augmentation. *J Oral Maxillofac Surg* 1988; 46(8): 641－7
11 Bach DE, Downs RH, Muller JT, *et al*. Hydroxyapatite mandibular augmentation techniques: a review and splint modification. *J Prosthet Dent* 1988; 59(1): 64－8
12 Rooney T, Berman S, Indresano AT. Evaluation of porous block hydroxyapative for augmentation of alveolar ridges. *J Oral Maxillofac Surg* 1988; 46(1): 15－8
13 曹前来,王璐,吕荣,等. 大段同种异体骨骨折修复的过程与特征[J]. 中国临床康复, 2002, 6(4): 500
14 丁勇,范清宇,张怡,等. 异体脱钙骨基质颗粒复合骨水泥修复兔股骨粉碎性骨折[J]. 中国临床康复, 2002, 6(8): 1110
15 Seibert J, Nyman S. Localized ridge augmentation in dogs: a pilot study using membranes and hydroxyapatite. *J Periodontol* 1990; 61(3): 157－65
16 王欢,薛振恂,白振西. 引导骨组织再生术增高牙槽嵴的研究[J]. 中国临床康复, 2003, 7(2): 314
17 Raghoebar GM, Heydenrijk K, Vissink A. Vertical distraction of the severely resorbed mandible. The Groningen distraction device. *Int J Oral Maxillofac Surg* 2000; 29: 416－20
18 于翠,刘彦普,侯锐,等. 牵张成骨并术后康复护理对颞颌关节强直后睡眠呼吸暂停综合征的作用[J]. 中国临床康复, 2003, 7(6): 1039
19 王兴,林野,周彦恒,等. 口内入路的颌骨牵引成骨技术[J]. 中华口腔医学杂志, 2000, 35(3): 170
20 刘彦普,邵祯,刘宝林,等. 下颌骨牵张成骨和牵张器拆除时机的评价[J]. 中国临床康复, 2003, 7(1): 42

(上接第 2625 页)疼痛缓解率指明显缓解和完全缓解所占的百分比。②生活质量评定:包括用药前后食欲、睡眠、日常生活及精神状态等变化进行自我评价。0～10 数字表示,0 为很好,10 为极差。

2 结果

参与疗效评价的 20 例患者治疗前疼痛强度为 6～10 分,平均(8.02±1.13)分,治疗后疼痛强度明显减轻,至第 5 贴时(约两周左右) VAS 评分(3.02±1.53)分,明显缓解和完全缓解 15 例,疼痛缓解率 75%。芬太尼贴剂治疗后患者食欲、睡眠、一般活动、精神状态均较治疗前有不同程度的改善。评分均在 0～6。

3 讨论

本研究显示,芬太尼透皮贴剂与维生素 E 联合治疗带状疱疹后神经痛方便而有效,与其他非肠道给药的阿片制剂相比,芬太尼贴剂无创、简便,不需要特殊护理,患者易接受。本组临床治疗中,疼痛缓解率 75%。疼痛强度 VAS 治疗前(8.02±1.13)分,于治疗后明显降到(3.02±1.53)分,降低趋势非常明显。带状疱疹后的神经痛患者很多未能得到充分治疗,或对物理疗法、非阿片类镇静止痛剂反应较差,不同程度地影响患者的食欲、睡眠与情绪,有些患者甚至绝望,生活质量明显下降。本组患者应用 TDF 期间疼痛明显减轻,食欲、睡眠及情绪明显改善,生活质量得到提高。本组患者无一例出现精神依赖。在目前尚无理想有效的治疗手段的情况下,此两药联合应用,是治疗带状疱疹后神经痛的安全有效的方法。

收稿日期:2003－12－16 (26/GY)

© 1994-2012 China Academic Journal Electronic Publishing House. All rights reserved. http://www.cnki.net